13968/D

Digitized by the Internet Archive
in 2018 with funding from
Wellcome Library

https://archive.org/details/b30452818

TRAITÉ

d'Anatomie Topographique,

OU

ANATOMIE DES RÉGIONS

DU CORPS HUMAIN,

Considérée spécialement dans ses rapports avec la Chirurgie et la Médecine opératoire,

Par Ph.-Fréd. Blandin,

PROFESSEUR PARTICULIER D'ANATOMIE ET DE MÉDECINE OPÉRATOIRE; CHIRURGIEN DU BUREAU CENTRAL D'ADMISSION AUX HÔPITAUX ET HOSPICES CIVILS DE PARIS; PROSECTEUR A LA FACULTÉ DE MÉDECINE; MEMBRE DE L'ATHÉNÉE DE MÉDECINE, etc.

« Le chirurgien doit connaître si exactement l'anatomie topographique, que, quand il enfonce son instrument à travers les parties, pour en atteindre une en évitant les autres, il le dirige avec autant de sûreté que si toutes les parties étaient transparentes, et qu'il en suivît de l'œil le trajet. »

BÉCLARD, *Nouv. Dict. de méd.*, tom. II, *art. Anat.*

PLANCHES

DESSINÉES ET LITOGRAPHIÉES SOUS LES YEUX DE L'AUTEUR, PAR N.-H. JACOB, MAÎTRE DE DESSIN A L'ÉCOLE ROYALE VÉTÉRINAIRE D'ALFORT.

Paris,

CHEZ Mme AUGER MÉQUIGNON, LIBRAIRE

POUR LA PARTIE DE MÉDECINE,

RUE DE L'ÉCOLE DE MÉDECINE, No 4.

1826.

WELLCOME
HISTORICAL
MEDICAL
LIBRARY

EXPLICATION DES PLANCHES.

Planche 1.

Les Doigts.

FIGURE PREMIÈRE.

DOIGTS VUS PAR LEUR FACE ANTÉRIEURE.

N° 1er. *Surface extérieure du doigt.*

A. Niveau de la dernière articulation phanlangienne.
B. Niveau de la première articulation phalangienne.
C. Niveau de l'articulation métacarpo-phalangienne.

N° 2. *Squelette du doigt.*

D. E. Ligaments latéraux des articulations.
F. Ligament antérieur développé par un os sésamoïde.

N° 3. *Gaîne des tendons fléchisseurs ouverte pour montrer les tendons.*

G. Tendon fléchisseur superficiel ou phalanginien.
H. Tendon fléchisseur profond ou phalangettien.
I. Lieu où le tendon fléchisseur s'aplatit, puis se sépare en deux faisceaux, entre lesquels passe le tendon du fléchisseur profond.
K. Bord coupé de la gaîne.
L. Artère et nerf collatéraux dans leur position normale, le nerf en dedans.

N° 4. *Gaîne des tendons fléchisseurs vue en dehors.*

M. Face antérieure de la gaîne.
N. N. Origine et terminaison de la gaîne.
O. O. Lieux où la membrane fibreuse de la gaîne est réduite à deux faisceaux, disposés en croix.
P. P. Ouvertures vasculaires de la gaîne, arrondies et placées au niveau de l'articulation métacarpo-phanlangienne.
Q. Lieux où la gaîne manquant, on aperçoit à nu le tendon du muscle fléchisseur profond.
R. Troncs communs des artères collatérales.

S. Artère et nerf collatéraux. Le nerf a été reporté en dehors de l'artère, par suite du renversement de la peau.

T. Arcade artérielle de la pulpe des doigts, et terminaison non en arcade des nerfs collatéraux dans le même point.

N° 5. *Veines digitales.*

U. Branche veineuse, par laquelle le réseau veineux antérieur des doigts se réunit en avant avec celui de la paume de la main.

XXX. Branches veineuses, placées au niveau des articulations digitales, et réunissant entre eux latéralement les plexus veineux des doigts.

FIGURE II.

DOIGTS VUS PAR LEUR FACE POSTÉRIEURE.

N° 1er. *Surface extérieure du doigt.*

A. B. C. Niveau des articulations phalangiennes et métacarpo-phalangienne vues en arrière.

N° 2. *Squelette du doigt.*

D. E. Articulations digitales, dépourvues de ligament en arrière, et présentant un de leurs ligaments latéraux.

N° 3. *Membrane fibreuse des tendons extenseurs des doigts.*

F. Tendon extenseur, rétréci au niveau de l'articulation métacarpo-phalangienne.

G. Lieu où le tendon extenseur se sépare en trois faisceaux, savoir :

H. Faisceau moyen phalanginien.

I. I. I. Faisceaux latéraux, phalangettiens, d'abord séparés, puis réunis.

K. K. Tendons des muscles lombricaux et inter-osseux.

N° 4. *Vaisseaux et nerfs dorsaux.*

L. L. L. Branches des artères collatérales, dirigées obliquement en arrière, au niveau des articulations digitales.

M. Arcade artérielle dorsale, placée au niveau du fond de la matrice de l'ongle, dans laquelle elle envoie beaucoup de rameaux.

O. P. Nerfs collatéraux, dorsaux, parmi lesquels pour ce doigt spécialement, O. vient du nerf radial, et P. de la branche dorsale du cubital.

Q. Q. Q. Troncs veineux venant des doigts, et formant l'arcade veineuse dorsale de la main.

R. Bandelette tendineuse, qui réunit deux tendons extenseurs.

N° 5. *Réseau veineux, dorsal des doigts.*

X. X. X. Branches veineuses, qui réunissent les veines antérieures et postérieures.

FIGURE III.

COUPE PERPENDICULAIRE ET LONGITUDINALE DE LA DERNIÈRE SECTION DU DOIGT, POUR MONTRER LA MATRICE DE L'ONGLE.

a. Coupe de la phalange onguéale.
b. Ligament antérieur de la dernière articulation phalangienne, dans lequel on aperçoit un os sésamoïde.
c. La fin du faisceau phalangettien du tendon extenseur.
d. La fin du tendon fléchisseur phalangettien.
e. e. La peau de l'extrémité du doigt, sur son dos et sur sa face palmaire.
f. Fond de la matrice de l'ongle ou du sinus, que forme le derme de la peau en se réfléchissant autour de l'extrémité adhérente de l'ongle.
g. Lieu où commence la réflexion de la peau, sur la face dorsale de l'ongle.
h. L'ongle.
i. Tissu cellulaire de la pulpe du doigt.
k. Fibres tendineuses, qui unissent la peau de l'extrémité du doigt, avec les inégalités de la face antérieure de la phalangette.

FIGURE IV.

DOIGT VU EXTÉRIEUREMENT ET FLÉCHI DANS SES DIVERSES ARTICULATIONS, POUR MONTRER, DANS CETTE POSITION, LE NIVEAU DES ARTICULATIONS PHALANGIENNES.

a. Niveau de la dernière articulation phalangienne.
b. Niveau de la première articulation phalangienne.
c. Niveau de l'articulation métacarpo-phalangienne.

Planche II.

Partie antérieure de la région du coude, dont les veines ont été fortement injectées, pour montrer par leurs nodosités, le nombre comparatif des valvules dans les veines superficielles et profondes.

FIGURE I.

PORTION SUPERFICIELLE DU PLI DU COUDE.

A. A. La fin de l'aponévrose brachiale.

B. B. Le commencement de l'aponévrose anti-brachiale.

C. Fibers de l'aponévrose brachiale, qui s'inclinent en dehors vers le faisceau musculaire externe du coude.

D. Direction oblique en dedans de la plupart des fibres de l'aponévrose.

E. Lieu où le tendon du biceps est à peine recouvert par une lame fibreuse mince.

F. Expansion fibreuse détachée du biceps, et se jetant dans la partie interne de l'aponévrose.

G. La veine radiale superficielle, enfoncée dans sa petite gaîne.

H. L'épitrochlée.

I. Veine radiale superficielle.

K. Veine céphalique.

L. Veine cubitale superficielle antérieure.

M. Veine cubitale superficielle postérieure.

N. Origine de la veine basilique.

O. Veine médiane commune très développée, et renfermée dans une petite gaîne.

P. Rameau veineux, qui perce l'aponévrose, et qui unit les veines radiales profondes, avec l'origine des médianes céphalique et basilique.

Q. Veine médiane basilique.

R. Veine médiane céphalique.

S. S. Veines brachiales, que l'on aperçoit à la faveur d'un trou pratiqué à dessein à l'aponévrose du coude.

T. T. T. Veines superficielles anormales.

U. Nerf cutané interne, qui se divise au coude, en un nombre considérable de branches, qui enlacent les veines médiane basilique et basilique.

V. Deux filets de terminaison d'un nerf cutané, fourni très haut par le nerf cubital, venant même souvent du plexus brachial.

X. Le nerf cutané externe, ou musculo-cutané, se dégageant de sa position profonde en dehors du biceps, passant sous la veine médiane céphalique, et glissant sans se diviser, dans la gaîne de la veine médiane.

Y. Artère brachiale, que l'on aperçoit entre ses deux veines.

Z. Petit rameau de la brachiale, dont une division reste sous-aponévrotique, tandis que l'autre devient sous-cutanée, rameau qui paraît être le rudiment de la variété, dans laquelle l'artère cubitale passe superficiellement dans cette région.

&. Filet cutané du nerf radial.

FIGURE II.

PARTIE PROFONDE DU PLI DU COUDE.

A. Tendon du biceps.
B. Tendon aplati du muscle brachial antérieur.
C. Partie interne du muscle triceps.
D. D. Muscle long supinateur.
E. Muscles radiaux externes.
F. Muscle petit supinateur, présentant une ouverture traversée par la branche dorsale du nerf radial.
G. Muscle rond pronateur, et faisceau musculaire interne du coude.
H. H. H. Artère brachiale, placée en dehors du nerf médian, et enlacée par ses veines.
I. I. I. Origine des artères radiale et cubitale.
K. K. Veines radiales et cubitales profondes.
L. L. Veines brachiales.
M. M. Veines radiales, circonscrivant une île où l'on voit l'artère brachiale.
N. Origine des vaisseaux récurrents antérieurs de l'épicondyle, qui passaient ici sous le tendon du biceps. Ce n'est pas là la disposition normale.
O. P. Anse artérielle antérieure de l'épitrochlée, formée par les deux branches suivantes :
O. Artère collatérale interne du bras.
P. Artère récurrente cubitale antérieure.
Q. Artère du nerf cubital, passant derrière l'épitrochlée.
R. Tronc coupé du nerf musculo-cutané.
S. Nerf médian, tiraillé un peu en dedans.
T Lieu où le nerf médian passe entre deux faisceaux du muscle rond pronateur.
U. Nerf cubital.
V. Nerf radial, se divisant en deux branches, savoir :
X. Branche antérieure du nerf radial.
Z. Branche postérieure du nerf radial, s'enfonçant sous le muscle court supinateur.

Planche 3.

Aisselle vue par en bas, le bras étant fortement élevé.

A. Portion du bras.

B. Portion de la région costale du thorax, formant la paroi interne de l'aisselle.
C. C. Coupe oblique de côtes.
D. Aorte.
E. Veine cave inférieure.
F. F. Deux digitations supérieures du muscle grand dentelé.
G. Nerf thoracique postérieur, *respirateur externe de Charles Bell*, appliqué sur le muscle grand dentelé.
H. Artère thoracique longue, appliquée comme le nerf précédent sur le muscle grand dentelé, mais reportée bien plus en avant, et entourée de ganglions lymphatiques, qui reçoivent :
I. I. Vaisseaux lymphatiques, sortant des espaces intercostaux.
J. J. Faisceau de vaisseaux lymphatiques mammaires.
K. Faisceau de vaisseaux lymphatiques, arrivant de la partie sus-ombilicale de la paroi abdominale antérieure.
L. Paroi antérieure de l'aisselle, dans laquelle on trouve :
M. M. La peau et la mamelle.
N. N. Tissu sous-cutané.
O. Portion de la veine céphalique.
P. Muscle grand pectoral.
Q. Muscle petit pectoral.
R. Vaisseaux et nerf thoraciques antérieurs.
S. Vaisseaux et nerf du muscle petit pectoral.
T. Paroi postérieure de l'aisselle, sur laquelle on a renversé la peau de sa base.
U. Peau velue de la base de l'aisselle.
V. Tissu cellulaire sous-cutané.
X. X. Muscle grand dorsal, tenu avec une érigne.
Y. Muscle grand rond.
Z. Tendon de la longue portion du triceps, près de son insertion, au-dessous de la cavité glénoïde.
a. Lieu où l'on voit à nu la capsule fibreuse scapulo-humérale très faible.
b. Tendon du muscle sous-scapulaire, passant en dedans de l'articulation.
c. Ganglion lymphatique qui reçoit :
d. Lymphatiques de la nuque.
e. e. Lymphatiques du dos.
f. f. Lymphatiques de la partie supérieure des lombes.
g. Vaisseaux et nerfs circonflexes, passant entre le triceps et l'humérus.
h. Vaisseaux scapulaires antérieurs ou communs.
i. Branche transverse et dorsale des vaisseaux scapulaires antérieurs.

j. Branche axillaire et descendante des vaisseaux scapulaires communs.
k. Grand nerf sous-scapulaire, qui accompagne la branche descendante de l'artère scapulaire commune.
k'. Angle postérieur de l'aisselle.
l. l. Deux ganglions lymphatiques brachiaux.
m. Veine axillaire, placée en avant de l'artère, et formée par la réunion des veines suivantes :
n. n. Deux veines brachiales.
o. Veine basilique.
p. p. Artère axillaire, placée entre la veine et le plexus.
q. Lieu ou l'artère est enlacée par le plexus brachial.
r. Plexus brachial, placé en arrière de l'artère.
s. Nerf médian.
t. Nerf cubital.
u. Nerfs cutanés interne et radial, réunis.
v. Lieu où le faisceau nerveux et vasculaire de l'aisselle occupe l'angle antérieur de cette cavité.
x. Lieu où les vaisseaux et nerfs axillaires sont placés dans l'angle externe de l'aisselle.
y. y. Filets brachiaux des nerfs intercostaux.
z. z. Petits rameaux des artères intercostales.

Planche 4.

Région sus-claviculaire, avec la partie externe de celle du sterno-mastoïdien.

A. A. A. Portion latérale de la tête, de l'occiput à l'oreille, et de celle-ci au menton.
B. B. B. Clavicule.
C. Portion du muscle grand pectoral.
D. Portion du muscle deltoïde.
E. Espace triangulaire que laissent entre eux les deux muscles précédents et la clavicule, et au fond duquel on aperçoit l'aponévrose *fascia-clavicularis*, percée d'ouvertures que traversent les deux vaisseaux suivants.
F. L'artère acromiale.
G. La veine céphalique.
H. H. Muscle sterno-mastoïdien.
I. Bord externe du trapèze.

J. J. Deux digitations du muscle angulaire de l'omoplate.

K. K. La peau repliée en arrière.

K'. Le peaucier également rejeté en arrière.

L. Muscle scapulo-hyoïdien.

M. Portion de la lame profonde de l'aponévrose cervicale, naissant du tendon moyen du muscle précédent, et se prolongeant jusqu'à la clavicule, contre laquelle elle fixe les vaisseaux sus-scapulaires.

N. N. Muscle scalène antérieur.

O. O. Faisceaux du scalène postérieur.

P. Digitation supérieure du muscle grand dentelé.

Q. Artère axillaire à son origine, sortant de l'intervalle des scalènes, et fournissant, par suite d'une variété peu rare, qui existait sur le sujet qui a servi de modèle, une grosse artère qui traverse le plexus brachial, et représente la branche profonde de la cervicale transverse.

R. Portion de la première côte, sur laquelle on peut, avec sûreté, appuyer la sonde canelée pour soulever l'artère axillaire, lorsqu'on en doit faire la ligature.

S. Branche déjà indiquée que fournit l'artère axillaire à son origine.

T. Artère qui naît de la sous-clavière, et représente le trajet ordinaire du tronc de la cervicale transverse, dont elle n'est ici que la branche superficielle.

U. Artère scapulaire supérieure, accolée à la clavicule.

V. Portion de la veine axillaire, au-devant du muscle scalène antérieur.

X. Veine jugulaire externe, simple et renflée en bas, double sur le sterno-mastoïdien. Cette bifurcation supérieure de la jugulaire externe est commune, mais n'est pas normale.

Y. La fin de la jugulaire antérieure, placée sous le muscle sterno-mastoïde, en avant du feuillet profond de l'aponévrose cervicale, et se rendant vers la jugulaire externe.

Z. Tronc commun des veines cervicale transverse et scapulaire supérieure, accolé à la clavicule.

a. Plexus brachial, en dehors de l'artère axillaire.

b. Cordon de communication des plexus cervical et brachial.

c. c. Nerf phrénique, croisant la direction du muscle scalène antérieur.

d. Nerf sus-scapulaire.

e. Nerf mastoïdien du plexus cervical superficiel.

f. f. Nerf auriculaire du même plexus.

g. Trois nerfs cervicaux, superficiels du plexus cervical, se recourbant sur le bord postérieur du muscle sterno-mastoïdien.

h. Branche nerveuse cervicale superficielle, enlaçant la veine jugulaire au milieu du col.

i. Branche cervicale profonde du plexus cervical superficiel, se portant dans le trapèze.

j. j. j. Filets descendants, sus-claviculaires du plexus cervical.

k. k. Filets descendants, sus-acromiens du même plexus.

l. l. Vaisseaux lymphatiques, mastoïdiens et faciaux.

m. Ganglion lymphatique, extérieur au muscle sterno-mastoïdien.

n. n. n. Ganglions lymphatiques sus-claviculaires.

o. Vaisseaux lymphatiques de la nuque.

p. Vaisseaux lymphatiques qui suivent la veine jugulaire antérieure, et viennent de la partie antérieure du col.

q. q. Vaisseaux lymphatiques superficiels du thorax, qui viennent se rendre dans les ganglions sus-claviculaires.

Planche 5.

Vue des régions sus-hyoïdienne (glosso sus-hyoïdienne), sous-hyoïdienne (laryngo-trachéale) et carotidienne.

A. Portion de l'oreille.

B. Portion de la joue.

C. Menton renversé.

D. Portion de l'occiput.

E. Extrémité supérieure du sternum.

F. Région claviculaire droite, relevée en haut.

F'. Clavicule gauche, horizontalement dirigée.

G. Côté droit du col, sur lequel on voit de profil les diverses couches constituantes.

H. H. La peau.

I. Couche cellulaire sous-cutanée.

J. J. Couche formée en haut par le peaucier, et en bas par la lame superficielle de l'aponévrose cervicale.

K. Lieu où l'aponévrose cervicale simple supérieurement, se sépare en deux lames principales.

K'. Lames antérieure et postérieure de l'aponévrose cervicale.

L. Extrémité inférieure du muscle sterno-mastoïdien, placée entre les deux lames de l'aponévrose cervicale.

L'. La veine jugulaire externe antérieure, peu développée, et renfermée entre les deux lames de l'aponévrose cervicale.

L''. Ganglions et vaisseaux lymphatiques, placés entre les lames de l'aponévrose cervicale.

M. Couche graisseuse, sous-jacente en haut au peaucier.

N. Muscle sterno-hyoïdien.

O. Muscle sterno-thyroïdien, recouvrant le tronc innominé, la veine sous-clavière gauche, etc.

P. Portion gauche du col, où les organes sont préparés en entier et vus presque de face.

Q. Os hyoïde.

R. Os maxillaire inférieur.

S. S. La peau déjetée en arrière.

S'. S'. Le peaucier également déjeté en arrière.

T. Erigne appliquée sur le muscle sterno-mastoïdien, et le tiraillant en dehors pour découvrir la partie qu'il cache naturellement.

U. Muscle scapulo-hyoïdien.

V. Muscles sterno-hyoïdien et thyroïdien coupés.

V'. Leur portion inférieure.

X. Muscle crico-thyroïdien.

X'. Muscle thyro-hyoïdien.

Y. Ventre antérieur du muscle digastrique.

Y'. Ventre postérieur du muscle précédent.

Y''. Poulie de renvoi de ce muscle.

Y'''. Lame fibreuse de la région sus-hyoïdienne, qui émane du tendon du muscle digastrique.

Z. Muscle stylo-hyoïdien.

Z'. Muscle stylo-glosse.

&. Portion du muscle constricteur inférieur du pharynx.

a. Portion du muscle hyo-glosse.

b. Muscle milo-hyoïdien.

c. Portion du masséter.

d. Espace hyo-thyroïdien.

e. Cartilage thyroïde.

f. Espace crico-thyroïdien, rempli par une membrane élastique présentant de petits trous vasculaires.

g. Cartilage cricoïde.

h. h. Corps thyroïde.
i. Trachée artère.
j. OEsophage dévié à gauche.
k. Portion du tronc brachio-céphalique.
l. Carotide primitive gauche.
m. Artère thyroïdienne inférieure, passant transversalement derrière la carotide primitive, et au-devant de l'origine de l'œsophage.
n. Point de division de la carotide primitive.
o. Artère carotide externe.
o'. Artère carotide interne.
p. Artère thyroïdienne supérieure.
p'. Arcade vasculaire crico-thyroïdienne.
q. Artère faciale.
q'. Rameau sous-mental de la précédente.
r. Artère linguale.
t. Veine jugulaire interne.
t'. Veine jugulaire antérieure.
u. Veine faciale.
v. Veine temporale, sortant de la parotide.
x. Veine linguale.
x'. Veine thyroïdienne latérale.
&. Muscle constricteur inférieur du pharynx.
y. y. Filets de la branche cervico-faciale du nerf facial.
z. z. Filet mylo-hyoïdien du nerf dentaire inférieur et nerf spinal.
1. Nerf grand hypoglosse.
2. Branche descendante du nerf grand hypoglosse.
3. Arcade formée par le nerf précédent et la branche descendante interne du plexus cervical.
4. Filet constant, sterno-hyoïdien du nerf grand hypoglosse.
5. 5. Nerf pneumo-gastrique.
6. Nerf laryngé, supérieur du pneumo gastrique gauche se divisant en deux branches.
7. Nerf cardiaque du pneumo-gastrique.
8. Nerf laryngé inférieur ou récurrent gauche, placé au-devant de l'œsophage.
9. Portion cervicale du grand sympathique.
10. La fin du ganglion cervical supérieur.
11. Ganglion cervical moyen, placé sur la courbure de l'artère thyroïdienne inférieure.

12. Un filet de communication du grand sympathique avec les nerfs cervicaux.
13. Nerf cardiaque, superficiel à son origine.
14. Origine du nerf cardiaque moyen.
15. 15. 15. Ganglions lymphatiques.
16. Vaisseaux lymphatiques parotidiens.
17. Vaisseaux lymphatiques mastoïdien.
18. Vaisseaux lymphatiques faciaux.
19. Vaisseaux lymphatiques sous-mentaux.
20. Vaisseaux lymphatiques de la nuque.

Planche 6.

Canal inguinal et canal crural, vus extérieurement.

A. Portion de la cuisse.
B. Pénis.
C. Les bourses.
D. Poils du pubis.
E. E. Portion de la paroi abdominale antérieure (*région costo-iliaque*).
F. Epine iliaque antérieure et supérieure.
G. Muscle droit dans sa gaîne.
H. Muscle pyramidal également dans sa gaîne.
I. Aponévrose du grand oblique.
J. Erigne qui relève en haut une portion de l'aponévrose du grand oblique, détachée au-dessus de l'arcade crurale, dans le lieu où elle forme la paroi antérieure du canal inguinal.
K. K. Arcade crurale.
L. Anneau inguinal traversé par le cordon testiculaire, et envoyant de son pourtour une expansion fibreuse sur le cordon.
M. Expansion fibreuse détachée du pourtour de l'anneau inguinal.
N. Pilier interne ou supérieur de l'anneau.
O. Pilier externe ou inférieur de l'anneau.
P. Lieu où l'arcade crurale se continue avec toute l'épaisseur de l'aponévrose fascia-lata.
Q. Lieu où l'arcade crurale adhérait seulement au feuillet superficiel de l'aponévrose fascia lata, feuillet que l'on a ici détaché et renversé en dehors.
R. Sinus ouvert en haut, que forme l'arcade crurale en se continuant en

arrière et en haut avec le fascia transversalis, sinus qui constitue le canal inguinal.

S. S. Aponévrose fascia transversalis, qui forme la paroi postérieure du trajet inguinal, dans un lieu où des trois muscles de l'abdomen on trouve seulement l'oblique externe.

T. Lieu où l'aponévrose fascia transversalis naît du bord externe du muscle droit.

U. U. Bords inférieurs confondus et horizontalement dirigés des muscles petit oblique et transverse.

V. V. V. V. Anses musculaires du muscle crémastère, formées par une émanation sur le cordon du bord inférieur des muscles petit oblique et transverse.

X. Cordon testiculaire, au milieu duquel on aperçoit les flexuosités des veines testiculaires.

Y. Nerf iléo-scrotal du plexus lombaire.

Z. Z. Z. La peau et le tissu adipeux de la paroi abdominale, renversés en bas.

&. &. Aponévrose fascia superficialis.

a. Cordon noué sur l'aponévrose fascia superficialis, détachée de la paroi abdominale, et renversée sur la cuisse et la hanche.

b. b. b Vaisseaux tégumentaires de l'abdomen.

c. Vaisseaux génitaux externes superficiels.

d. d. Paroi antérieure du canal crural, incisée et renversée de dedans et en dehors pour laisser voir le canal crural.

e. Gros ganglion lymphatique, placé au-devant du canal crural.

f. f. Ouvertures de la paroi antérieure du canal crural, qui sont traversées par des vaisseaux lymphatiques.

g. Paroi externe du canal crural, formée par le feuillet profond du fascia lata, appuyé sur les muscles psoas et iliaque.

h. Ouverture faite à la paroi externe du canal crural pour laisser voir le nerf crural, placé immédiatement en dehors de lui, dans la gaîne du psoas

i. Artère fémorale, placée en dehors de la veine du même nom.

j. Veine fémorale, placée en dedans de l'artère.

k. Ganglion lymphatique engagé dans la partie interne de l'ouverture supérieure du canal crural.

l. Veine saphène interne.

m. Ouverture inférieure du canal crural, traversée par la veine saphène interne.

n. Faisceau fibreux falciforme, placé au confluent des veines saphène et fémorale.

Planche 7.

Vue postérieure de la paroi abdominale antérieure, pour montrer l'orifice supérieur du canal inguinal et du canal crural, et en même temps coupeperpendiculaire et transversale du bassin, pour montrer la région iliaque interne, et les connexions des aponévroses du périnée avec celles des parois de l'excavation pelvienne.

A. A. Coupe de la partie supérieure des fémurs.

B.B.B.B. Coupe perpendiculaire des os iliaques, depuis les épines iliaques antérieures et supérieures, jusqu'aux tubérosités sciatiques.

C. C. Epines iliaques antérieures et supérieures.

D. D. Tubérosités sciatiques.

E. E. Portion inférieure de la paroi abdominale antérieure (*région costo-iliaque*) formée par :

F. F. La peau.

G. G. Tissu cellulo-graisseux-sous-cutané.

H. H. Aponévrose fascia superficialis.

I. I. Muscle grand oblique aponévrotique dans ce point.

J. J. Muscle oblique interne.

K. K. Muscle transverse.

L. L. Fascia transversalis très mince.

M. Partie droite de la paroi abdominale antérieure, sur laquelle reste encore le péritoine.

N. Lieu où le péritoine s'enfonçait chez le fœtus, dans le canal inguinal, et où, chez l'adulte, il présente une cicatrice froncée.

O. Relief léger formé par les vaisseaux épigastriques.

O'. Relief formé par le canal déférent.

P. Saillie de l'artère ombilicale.

Q. Fossette inguinale externe du péritoine.

R. Partie gauche de la paroi abdominale antérieure, sur laquelle le péritoine ayant été enlevé, on voit a nu le fascia transversalis.

S. Lieu où la partie postérieure de la gaîne du muscle droit manque.

S'. Lieu où la gaîne du muscle droit est complète.

T. Lieu où l'aponévrose fascia transversalis se continue avec l'aponévrose fascia iliaca, en arrière de l'artère circonflexe iliaque dont on aperçoit le relief.

U. Lieu où l'aponévrose fascia transversalis forme la paroi postérieure du canal inguinal, et va se réunir à la partie externe du tendon du muscle droit.

V. Orifice supérieur du canal inguinal, formé en totalité par le fascia transversalis, et au niveau duquel cette dernière aponévrose s'enfonce en infundibulum dans le canal inguinal.

V'. Faisceau fibreux falciforme, qui constitue l'orifice supérieur du canal inguinal, en bas et en dedans.

X. L'artère et les deux veines épigastriques, placées en dedans de l'orifice supérieur du canal inguinal, d'abord sous le péritoine, puis s'enfoncant dans la gaîne du muscle droit.

Y. Canal déférent, se réfléchissant à angle aigu sur la partie inférieure de l'orifice supérieur du canal inguinal, et sur les vaisseaux épigastriques.

Y'. L'artère testiculaire et deux veines, s'enfonçant dans le canal inguinal.

Z. Orifice supérieur du canal crural, formé par :

a. Côté externe de l'orifice supérieur du canal crural, formé par l'aponévrose fascia iliaca.

b. Partie interne de l'orifice supérieur du canal crural, formé par le ligament de Gimbernat.

b'. Bord falciforme du ligament de Gimbernat.

b''. Bord du ligament de Gimbernat, adhérant à l'arcade crurale.

b'''. Bord du ligament de Gimbernat, adhérant à la crête du pubis.

c. Artériole fournie par l'épigastrique, passant constamment un peu au-dessus du ligament de Gimbernat.

d. Côté postérieur de l'orifice supérieur du canal crural, formé par la tranche horizontale du pubis.

e. Côté antérieur de l'orifice supérieur du canal crural, formé par l'arcade crurale, sur le niveau du canal inguinal.

f. f. Artère iliaque externe, appliquée contre la paroi externe de l'orifice supérieur du canal inguinal, et fournissant les artères épigastrique et circonflexe iliaque.

g. g. Veine iliaque externe, fournissant les deux veines épigastriques.

h. h. h. h. Muscles iliaque externe et psoas confondus.

i. i. Nerf crural.

j. j. Aponévrose fascia iliaca.

k. k. Coupe de l'artère circonflexe iliaque, renfermée dans une petite gaîne formée par la réunion du fascia iliaca et du fascia transversalis.

l. Tissu cellulo-graisseux, sous péritonéal de la fosse iliaque interne du côté droit.

m. La vessie tiraillée à droite, et tombant un peu en bas, parcequ'elle n'est plus soutenue par le rectum.

m'. Erigne appliquée sur la vessie.

n. Réseau veineux vésical.

o. Vésicule séminale du côté gauche, accolée au canal déférent.

p. Branche horizontale du pubis du côté gauche.

q. q. Muscles obturateurs internes.

r. r. Muscles releveurs de l'anus.

s. Aponévrose pelvienne.

s'. Anneau sous pubien, traversé par ses vaisseaux et nerfs.

s''. Lieu où l'aponévrose pelvienne appuie sur le muscle obturateur interne.

s'''. Lieu où l'aponévrose pelvienne appuie sur le muscle releveur de l'anus.

s''''. Lieu où l'aponévrose pelviene donne naissance par sa face externe, à une lame fibreuse, qui descend entre le muscle obturateur interne et le muscle releveur de l'anus.

t. Lieu où l'aponévrose qui tapisse la face interne du muscle obturateur interne, se sépare en deux lames.

u. Lame fibreuse qui procède de la source précédente, et qui tapisse la face inférieure du muscle releveur de l'anus (aponévrose périnéale inférieure).

v. Lame fibreuse qui vient de la même source que la précédente, et qui descend sur la face interne du muscle obturateur interne, pour se fixer à la tubérosité sciatique.

v'. Coupe des vaisseaux et nerfs honteux internes, renfermés dans une petite gaîne formée par l'aponévrose précédente.

x. Anus et la partie inférieure du rectum, embrassée par les deux aponévrose supérieure, inférieure, et le muscle releveur de l'anus.

y. y. Peloton cellulo-graisseux, placé entre l'anus et la tubérosité sciatique dans un angle aponévrotique, formé d'une part par l'aponévrose du muscle obturateur interne, et de l'autre par celle qui tapisse en bas le muscle releveur de l'anus.

Planche 8.

Vue intérieure du périnée et de l'excavation pelvienne, surtout pour montrer l'aponévrose pelvienne ou périnéale supérieure.

A. Coupe du pubis un peu en dehors de la symphyse.

B. B. Coupe un peu latérale du sacrum et des deux dernières vertèbres lombaires.

C. Faisceaux des nerfs lombaires et sacrés, renfermés dans le canal rachidien.

D. D. D. Coupe des lames des dernières vertèbres, et des premières pièces du sacrum.

E. E. Derniers ligaments inter-laminaires.

F. F. Masse charnue du muscle sacro-spinal.

G. Aponévrose du muscle sacro-spinal.

H. Aponévrose du grand dorsal, réunie au feuillet postérieur de celle du transverse.

I. I. Tissu sous-cutané.

J. La peau.

K. Pénis.

L. Les bourses.

M. Poils du pubis.

N. Erigne appliquée sur le muscle droit.

O. Artère épigastrique.

P. P. Contour de la crête iliaque.

Q. Vue éloignée du muscle iliaque.

R. Faisceau du grand psoas.

S. Tendon du petit psoas.

T. La fin de l'aorte.

U. Artère iliaque primitive gauche.

V. Artère iliaque externe.

X. Artère hypogastrique.

Y. Artère sous-pubienne ou obturatrice.

Z. Artère fessière.

&. Artères sciatique et honteuse interne.

a. a. Cordon de l'artère ombilicale.

b. b. Artères vésicales.

c. Fin de la veine cave inférieure.

d. Veine iliaque primitive gauche.

e. Veine iliaque externe.

f. Tronc coupé de la veine hypogastrique.

g. Un des rameaux de la veine sous-pubienne, se rendant dans l'iliaque externe, au niveau de l'arcade crurale ; disposition fort commune, sinon normale.

h. Le rectum déjeté en dehors.

i. La vessie renversée comme le rectum.

j. La vésicule séminale gauche.

k. La prostate visiblement enveloppée par un prolongement de l'aponévrose pelvienne qui forme sa gaîne.

l. Aponévrose pelvienne, ou périnéale supérieure.

m. Ligaments pubio-prostatiques, formés par l'aponévrose périnéale supérieure.

n. Trou destiné à quelques veines.

o. o. Arcade du releveur de l'anus, formée par l'aponévrose périnéale supérieure, et donnant naissance à l'aponévrose moyenne du périnée.

p. Trou sous-pubien.

q. Nerf sous-pubien.

r. Trou sous-fessier, dans lequel on distingue l'artère fessière, près de laquelle on voit passer le nerf lombo-sacré.

s. Trou sciatique, traversé par les artères sciatique et honteuse interne.

Planche 9.

Couches inférieures du périnée de l'homme.

A. Pénis.

B. B. Testicules et leurs enveloppes.

C. C. Portion de la partie interne des cuisses, sur laquelle l'aponévrose est à nu.

D. D. Portion du muscle grand fessier.

D'. D'. D'. D'. Coupe de la peau et du tissu cellulaire sous-cutané.

E. Coccyx.

F. F. Portion de la peau de la fesse.

G. Erigne qui tiraille le grand fessier du côté droit, pour laisser voir les parties sous-jacentes.

H. H. Tubérosités sciatiques.

I. Portion du grand ligament sacro sciatique droit.

J. J. Branches de l'arcade pubienne.

K. Symphyse du pubis.

L. Aponévrose inférieure ou superficielle du périnée, détachée en avant et sur les côtés, abaissée, tordue sur sa base, et déjetée à gauche.

L'. Lieu où l'aponévrose périnéale inférieure se continue avec la moyenne R.

L''. L''. Bord latéral de l'aponévrose inférieure du périnée, qui étoit fixé sur la branche correspondante de l'arcade pubienne, au niveau de la ligne ponctuée J.

L'''. L'''. L'''. Fils et érigne appliqués sur la partie antérieure de l'aponévrose inférieure du périnée.

M. Artère et nerf superficiel du périnée, accolés à l'aponévrose périnéale inférieure, et déplacés en dedans par suite de la traction de celle-ci.

M'. Ligne ponctuée, indiquant le trajet normal des vaisseaux et nerfs précédents.

N. Corps caverneux intact et recouvert de son muscle ischio-caverneux.

N'. Corps caverneux, coupé au niveau du point où il est pénétré par ses vaisseaux.

Urèthre (portion spongieuse).

P. Muscle bulbo-caverneux.

P'. Insertion postérieure du muscle bulbo-caverneux, sur la face supérieure de l'aponévrose périnéale inférieure.

Q. Muscle transverse du périnée, se portant obliquement en avant, jusqu'au bulbe de l'urèthre.

R. Portion antérieure de l'aponévrose moyenne du périnée (ligament périnéal, Carcassonne).

R'. Trou formé en partie par l'aponévrose moyenne du périnée, placé au-dessous de la symphyse pubienne, et livrant passage en sens inverse à la veine dorsale du pénis et aux artères et nerf dorsaux.

R''. Trou fait à dessein à l'aponévrose périnéale moyenne, pour laisser apercevoir au-dessus d'elle la branche supérieure de l'artère honteuse interne, et la transverse du périnée qui en procède.

S. Artère caverneuse, pénétrant dans le corps du même nom.

S'. Veine caverneuse au moment où elle sort du corps caverneux.

Artère et nerf dorsaux du pénis.

T'. Veine dorsale du pénis, se dirigeant vers R', trou de l'aponévrose périnéale moyenne.

U. Anus.

V. Sphincter anal.

V'. Extrémité coccygienne du muscle sphincter de l'anus.

X. X. X. X. Vaisseaux et nerfs hémorrhoïdaux inférieurs.

Y. Y. Portion postérieure de l'aponévrose moyenne du périnée, qui est ici inférieure; l'aponévrose inférieure règne seulement en avant.

Y'. Y'. Lieu où quelques fibres du grand fessier prennent naissance sur l'aponévrose précédente.

Z. Aponévrose des parois du bassin, appliquée immédiatement sur la face interne du muscle obturateur interne.

Z'. Sinus angulaire formé par la réunion supérieure de l'aponévrose précédente du muscle obturateur interne, et de la portion postérieure de l'aponévrose moyenne, sinus traversé par les vaisseaux et nerfs hémorrhoïdaux inférieurs X. X. X. X., et rempli dans l'état frais par un peloton cellulo-graisseux.

Planche 10.

Coupe parallèle à l'axe du corps du périnée, de la portion hypogastrique de la paroi abdominale antérieure, et de la région sacrée postérieure, faite un peu en dehors de la ligne médiane.

A. Symphyse du pubis, sur laquelle à dessein on a fait tomber la coupe.

B. Pénis couché sur le ventre.

C. La fesse.

D. Portion de la face interne de la cuisse.

E. Cicatrice ombilicale.

F. Coupe de la partie inférieure du rachis.

G. La peau et le tissu sous-cutané du périnée.

G'. Erigne appliquée en avant, sur la peau du périnée.

G''. Erigne appliquée en arrière, sur la peau du périnée.

H. Aponévrose superficielle ou inférieure du périnée.

H'. Bord postérieur de l'aponévrose inférieure du périnée, continu avec la face inférieure de l'aponévrose moyenne.

I. Lieu où le muscle bulbo-caverneux s'insère sur la face supérieure de l'aponévrose périnéale inférieure.

J. Lieu où le muscle sphincter de l'anus s'insère sur la face inférieure de l'aponévrose périnéale inférieure.

J'. Muscle sphincter, traversé par de petites veines hémorrhoïdales.

K. Vaisseaux et nerfs superficiels du périnée.

L. Muscle bulbo-caverneux.

M. Testicule droit, dépouillé de ses enveloppes.

N. Urèthre.

O. Racine intacte du corps caverneux.

O'. Racine coupée du corps caverneux.

P. Portion antérieure de l'aponévrose périnéale moyenne (ligament périnéal, Carcassonne).

P'. Portion postérieure de l'aponévrose périnéale moyenne, inférieure dans ce point.

Q. Vaisseaux et nerfs hémorrhoïdaux inférieurs, tronqués à leur origine.

R. Origine tronquée des vaisseaux et nerfs superficiels du périnée.

S. Artère transverse du périnée ou bulbeuse, coupée à son origine, et visible jusqu'au bulbe, parce que l'on a fait une déchirure à l'aponévrose moyenne du périnée, qui la recouvre en bas.

T. T. Coupe du muscle releveur de l'anus.

U. Origine de la portion membraneuse de l'urèthre.

V. La prostate.

X. Faisceau charnu triangulaire, qui naît du pubis sous le ligament pubio-prostatique, et embrasse latéralement l'urèthre et la prostate, sur l'enveloppe de laquelle ses fibres se terminent.

Y. Ligament pubio-prostatique (portion antérieure de l'aponévrose supérieure du périnée), (fascia pelvia, J. Cloquet).

Z. Corps de la vessie.

a. Face antérieure de la vessie, dépourvue de péritoine, en rapport avec le pubis, et avec la paroi abdominale dans le cas de distension de la vessie.

b. b. Coupe du péritoine qui tapisse la face postérieure de la vessie, et une partie des faces supérieure et inférieure.

c. Le fond de la dépression recto-vésicale du péritoine, distant de la surface cutanée de deux pouces et demi environ.

d. Ouraque naissant, du sommet de la vessie, et se glissant sous le péritoine de la paroi abdominale antérieure.

d'. Ligament de l'artère ombilicale droite.

e. Branches du plexus veineux prostatique, formé par les veines vésicales, et celles du pénis qui viennent par-dessous la symphyse pubienne.

e'. e'. Coupe de deux branches veineuses prostatiques et vésicales, qui se rendaient dans la veine hypogastrique.

f. Rameaux artériels, vésico-prostatiques.

g. Artère vésicale.

h. Uretère croisé supérieurement et en dedans par le canal déférent.

i. Vésicule spermatique un peu relevée.

j. Canal déférent, au-dessous et en dedans de la vésicule correspondante.

k. Lieu de croisement des deux canaux précédents.

l. Rectum dont on aperçoit surtout la partie dépourvue de péritoine, et les fibres musculaires longitudinales, éparses uniformément sur tout son contour.

l'. Coupe supérieure du rectum.

l''. Evasement inférieur ou anal du rectum.

m. Lieu où le rectum et la prostate sont unis par un tissu cellulaire serré.

n. Vaisseaux hémorrhoïdaux moyens.

o. Vaisseaux hémorrhoïdaux supérieurs, branches des vaisseaux mésentériques inférieurs.

Portion sous-ombilicale ou *hypogastrique* de la paroi abdominale antérieure, qui comprend :

q. q. La peau velue en bas.

r. Aponévrose fascia superficialis.

s. Paroi antérieure de la gaîne du muscle droit.

t. t. Muscle droit (sterno-pubien, Chaussier).

t'. Tendon du muscle précédent.

u. Muscle pyramidal, renfermé dans une petite gaîne formée par un dédoublement de la paroi antérieure de la gaîne du muscle droit.

v. Feuillet aponévrotique qui manque quelquefois, et qui, dans les cas où il existe, sépare l'un de l'autre les muscles sterno-pubien et pubio-sous-ombilical.

x. Paroi postérieure de la gaîne du muscle droit.

x'. Lieu où la paroi postérieure précédente manquant, le muscle droit touche immédiatement le péritoine, ou la vessie, suivant les cas.

y. Péritoine de la paroi abdominale antérieure, se réfléchissant en bas sur la vessie.

y'. Lieu où le péritoine se réfléchit sur la vessie, sans toutefois former de dépression.

z. Espace dans lequel la vessie dépourvue du péritoine, touche à nu la paroi abdominale antérieure.

&. Région sacrée postérieure, formée successivement par :

2. La peau.

3. 3. Tissu cellulo-adipeux sous-cutané.

4. Aponévrose formée de l'union du grand dorsal, et du feuillet postérieur de l'aponévrose du muscle transverse de l'abdomen.
5. Aponévrose du muscle sacro-spinal.
6. 6. Origine du muscle sacro-spinal, *masse commune des muscles sacro-lombaire et long dorsal.*
7. Coupes des lames vertébrales et sacrées.
8. 8. 8. Derniers ligaments jaunes ou inter-laminaires.
9. Faisceau des nerfs lombaires et sacrés (queue de cheval).
10. Derniers trous de conjugaison, par où sortent les nerfs rachidiens.
11. 11. 11. Coupe du corps des vertèbres et du sacrum.
12. Tissu cellulaire lâche, qui unit le rectum à la face antérieure du sacrum et du coccyx.
13. La fin de l'aorte.
14. La fin de la veine cave inférieure.
15. Coupe de l'artère iliaque primitive gauche.
16. Coupe de la veine iliaque primitive gauche.

Planche 11.

Partie génito-urinaire du périnée de la femme.

A. A. Face interne des cuisses.
B. B. Partie inférieure des fesses.
C. C. Portion inférieure de la paroi abdominale antérieure.
D. Ombilic.
E. Commissure antérieure de la vulve.
F. L'anus.
G. G. Les grandes lèvres, déjetées en dehors.
H. Le clitoris, tiraillé en avant et en haut, et sur lequel on aperçoit son artère et son nerf supérieurs.
I. I. Branches de l'arcade pubienne, sur lesquelles on distingue les racines du corps caverneux clitoridien, et les muscles ischio-caverneux.
J. Méat urinaire, au-dessous duquel la muqueuse vulvaire forme une petite saillie utile pour le cathétérisme.
J'. Vagin.
K. Vestibule sur lequel on a enlevé la muqueuse, et l'aponévrose superficielle du périnée, très mince chez la femme.
L. L. Muscle sphincter de la vulve.

L'. L'. Les deux faisceaux antérieurs du muscle sphincter de la vulve, fixés sur les racines du clitoris.

L''. Extrémité postérieure du muscle sphincter de la vulve, séparé du sphincter anal par l'origine de l'aponévrose inférieure du périnée.

L'''. Fibres du sphincter de la vulve, qui embrassent le méat urinaire, en forme de sphincter.

M. Extrémité antérieure du muscle sphincter de l'anus.

N. Coupe de l'aponévrose inférieure du périnée, et lieu où elle fournit des points d'insertion aux muscles sphincter de la vulve et de l'anus.

O. O. Partie antérieure d'une dépression placée sur les côtés de l'anus, et remplie par de la graisse.

P. P. Branche superficielle ou vulvaire de l'artère et du nerf honteux interne, qui envoie des rameaux vers l'anus et le vagin, et surtout les grandes lèvres.

P'. P'. Extrémité postérieure flexueuse des artères et des nerfs précédents.

Q. Côté droit du périnée, sur lequel on a laissé l'aponévrose moyenne, dont on distingue les fibres transversales.

R. Branche profonde des vaisseaux et nerf honteux internes droits, que l'on aperçoit seulement en transparent sous l'aponévrose moyenne du périnée.

R'. Branche profonde des vaisseaux et nerf honteux internes du côté gauche, branche que l'on voit à nu, parce que l'aponévrose moyenne du périnée a été tout-à-fait enlevée de ce côté.

S. Artère transverse du périnée.

S'. Arcade artérielle, placée à la racine du clitoris, et que l'on coupe quelquefois dans la taille médiane, suivant la méthode de M. Dubois.

Planche 12.

Vue de la partie postérieure du genou (espace poplité).

A. Portion inférieure de la cuisse.

B. Portion supérieure de la jambe.

C. Tubérosité interne du genou.

D. D. D. D. La peau des environs du creux poplité.

E. E. Tissu cellulo-graisseux sous-cutané.

F. Veine saphène interne.

F'. Nerf saphène interne.

F''. Lieu où le nerf saphène interne abandonne sa position profonde, pour se placer sous la peau, en sortant de la gaîne du muscle couturier.

G. G. Portion de l'aponévrose de la jambe.

G'. G'. Expansion fibreuse, détachée des tendons des muscles biceps et demi tendineux.

H. Muscle biceps.

I. Muscle demi tendineux.

J. Muscle demi membraneux.

K. Muscle droit interne.

L. Muscle couturier.

M. M. Erignes appliquées sur les muscles jumeaux.

N. Muscle plantaire grêle.

O. La fin du nerf sciatique, sortant de la gaîne postérieure de la cuisse.

O'. Nerf sciatique poplité externe.

O''. Nerf sciatique poplité interne.

P. Racine externe du nerf saphène externe.

P'. Filet cutané qui se détache du nerf précédent.

Q. Q. Filets jumeaux du nerf poplité interne.

R. Racine interne du nerf saphène externe.

S. La fin du nerf cutané postérieur de la cuisse, nerf accolé à la portion poplitée de la veine saphène externe, et séparé en deux filets qui s'anastomosent avec le nerf saphène externe ou ses racines.

T. La veine saphène externe, cachée sous l'aponévrose.

T'. Erigne appliquée sur la veine saphène externe, de manière à la tirailler en dehors.

T''. Trois branches de terminaison de la saphène externe, une qui s'enfonce derrière la cuisse, et forme l'origine de la veine crurale profonde; une autre, plus ou moins développée, abouchée avec la veine poplitée; la dernière, moins constante que les autres, devenant sous-cutanée, et se portant en dedans de la cuisse, vers la saphène interne.

U. Vaisseaux poplités, entrant dans l'espace poplité.

U'. Veine poplitée.

U''. Artère poplitée.

V. Lieu où l'artère est placée un peu en dehors du nerf sciatique, poplité interne.

X. Vaisseaux articulaires supérieurs externes.

X'. Vaisseaux articulaires supérieurs internes.

X''. Vaisseaux articulaires inférieurs externes.

X'''. Vaisseaux articulaires inférieurs internes.

Y. Y. Vaisseaux et nerfs des muscles jumeaux.

Z. Z. Z. Ganglions lymphatiques poplités.

a. a. a. Vaisseaux lymphatiques, qui suivent le trajet de la veine saphène externe, et vont aux ganglions poplités.

b. b. b. Autres vaisseaux lymphatiques, qui suivent la veine saphène interne, jusqu'aux ganglions du pli de l'aîne.

c. c. Vaisseaux lymphatiques profonds de la jambe, entrant dans l'espace poplité.

d. Gros vaisseaux lymphatiques, remontant sur le trajet des vaisseaux fémoraux.

FIN.

IMPRIMERIE D'HIPPOLYTE TILLIARD, RUE DE LA HARPE, N° 78.

R. H. Jacob del.

Imp. Lith. de Langlume

Fig. 1.re

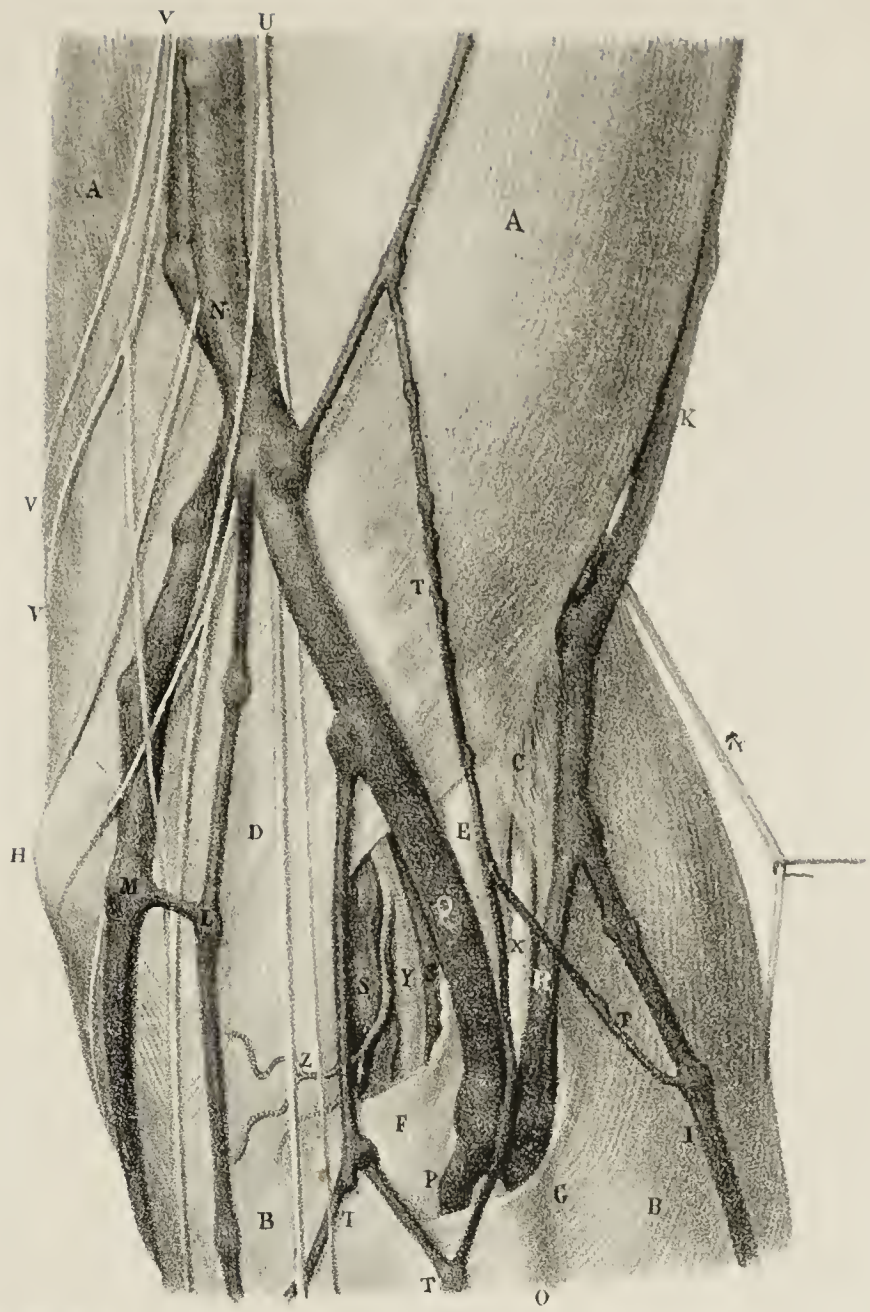

Fig. 2.

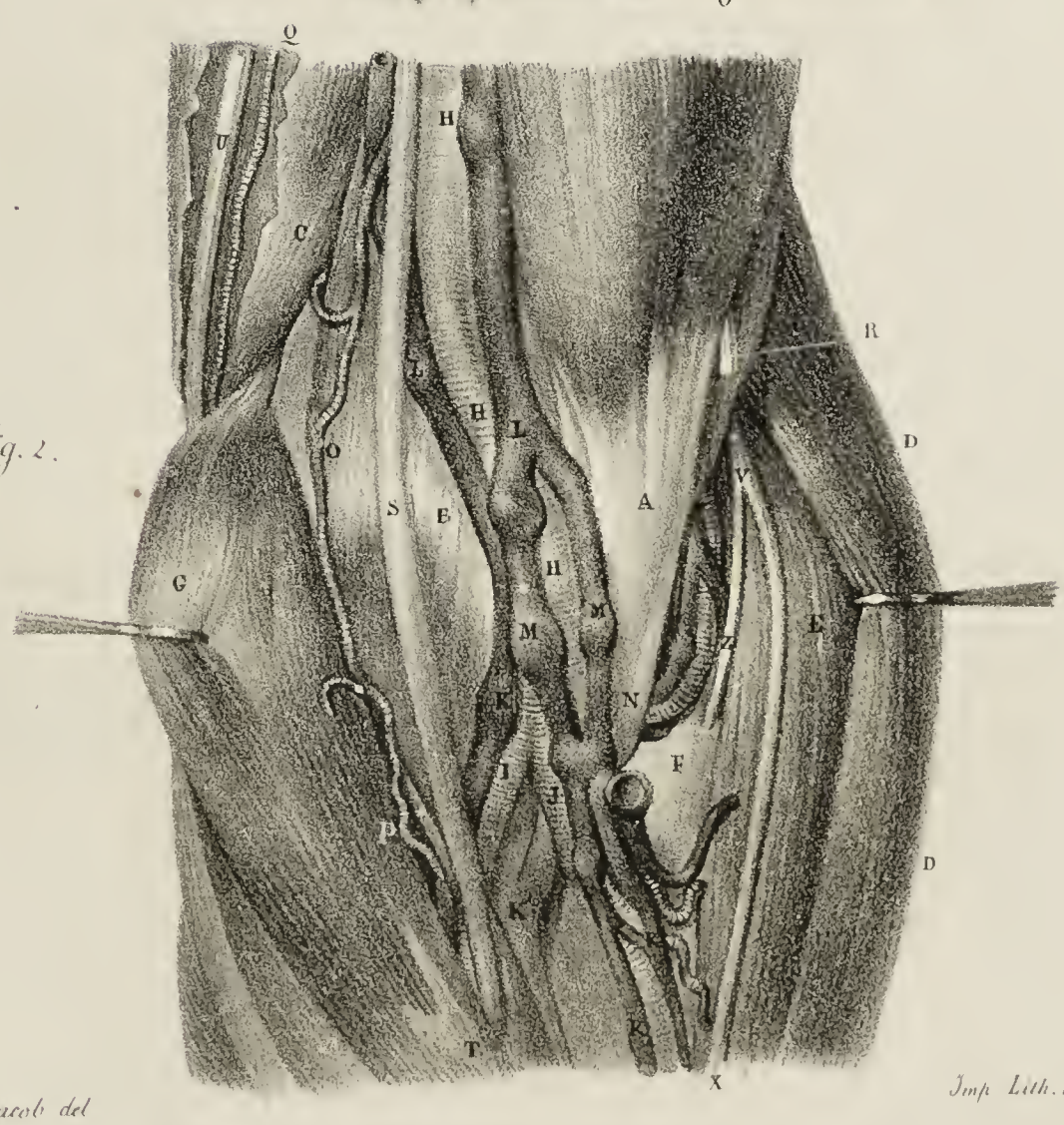

N. H. Jacob del

Imp. Lith. de Langlume

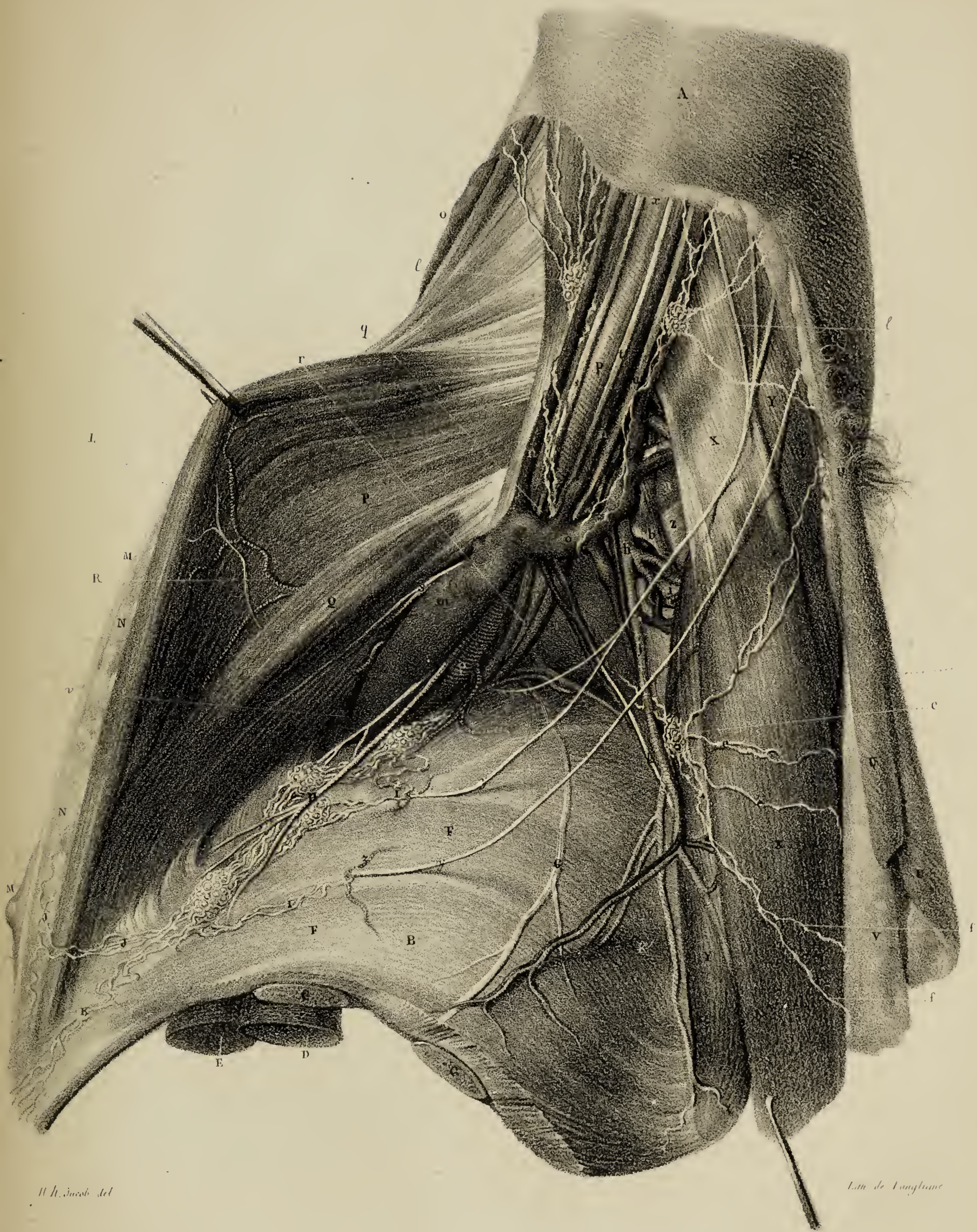
A
o
l
q
r
P
Y
X
U
z
b
h
M
R
N
g
T
v
c
V
f
I
F
G
E
B
K
D
H. H. Jacob del
Lith de Langlume

H. H. Jacob del.

Lit. de Lemercier

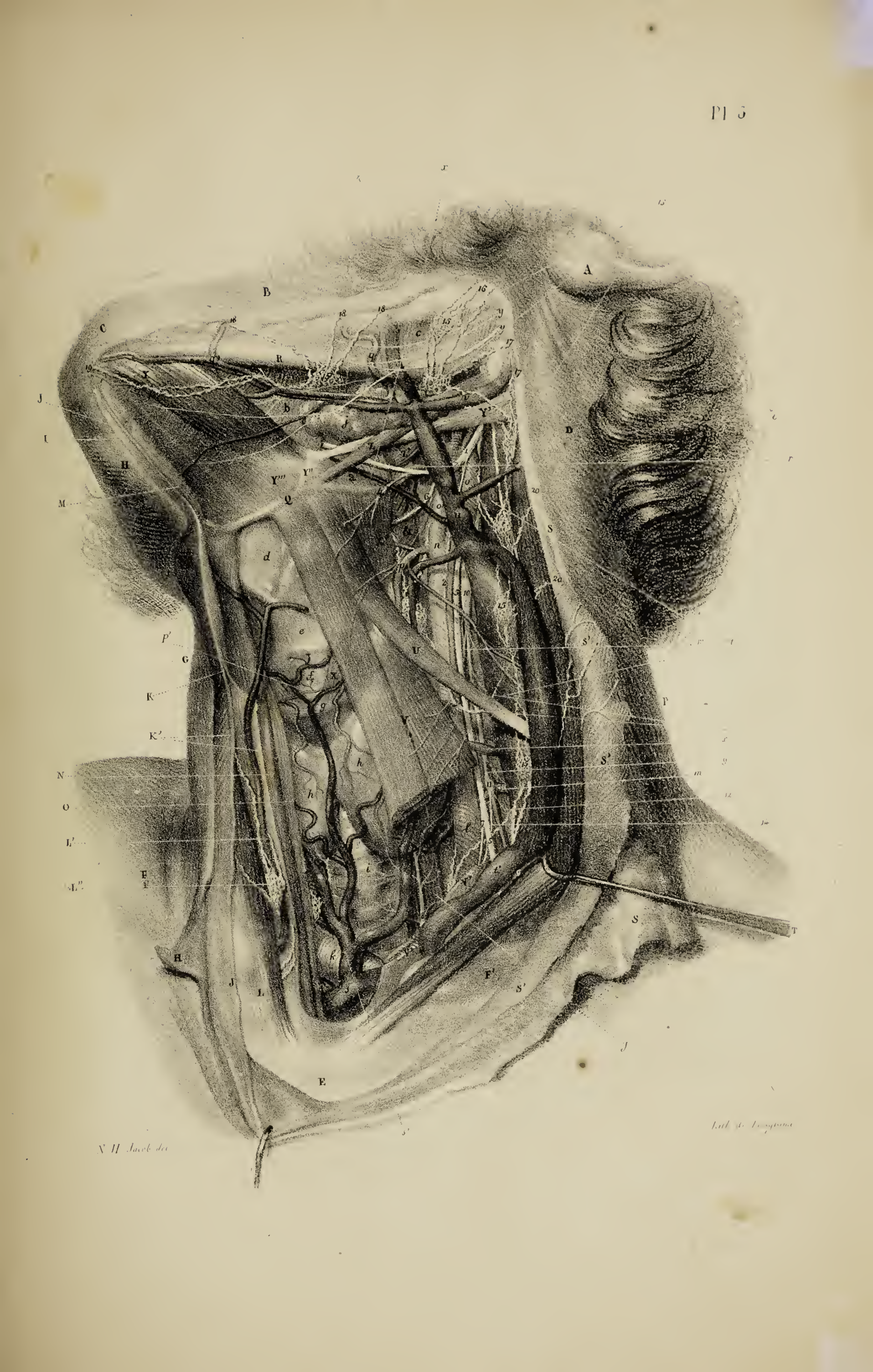
A
B
C
D
E
F
F'
G
H
J
K
K'
L
L'
L''
M
N
O
P
P'
Q
R
S
S'
T
U
V
X
Y
Y'
Y''
Y'''

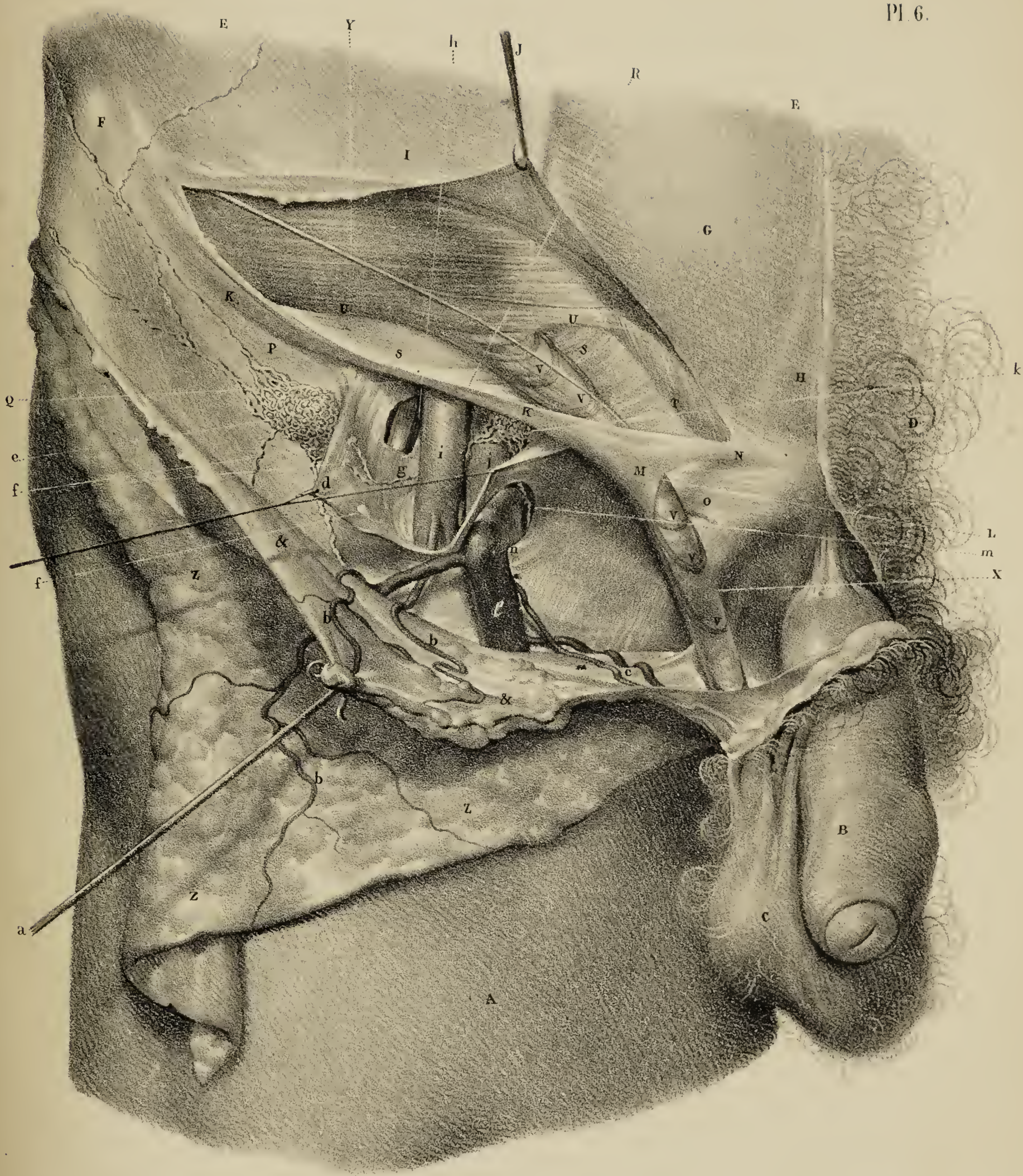

N. H. Jacob del.

Lith. de Langlume et C.ie

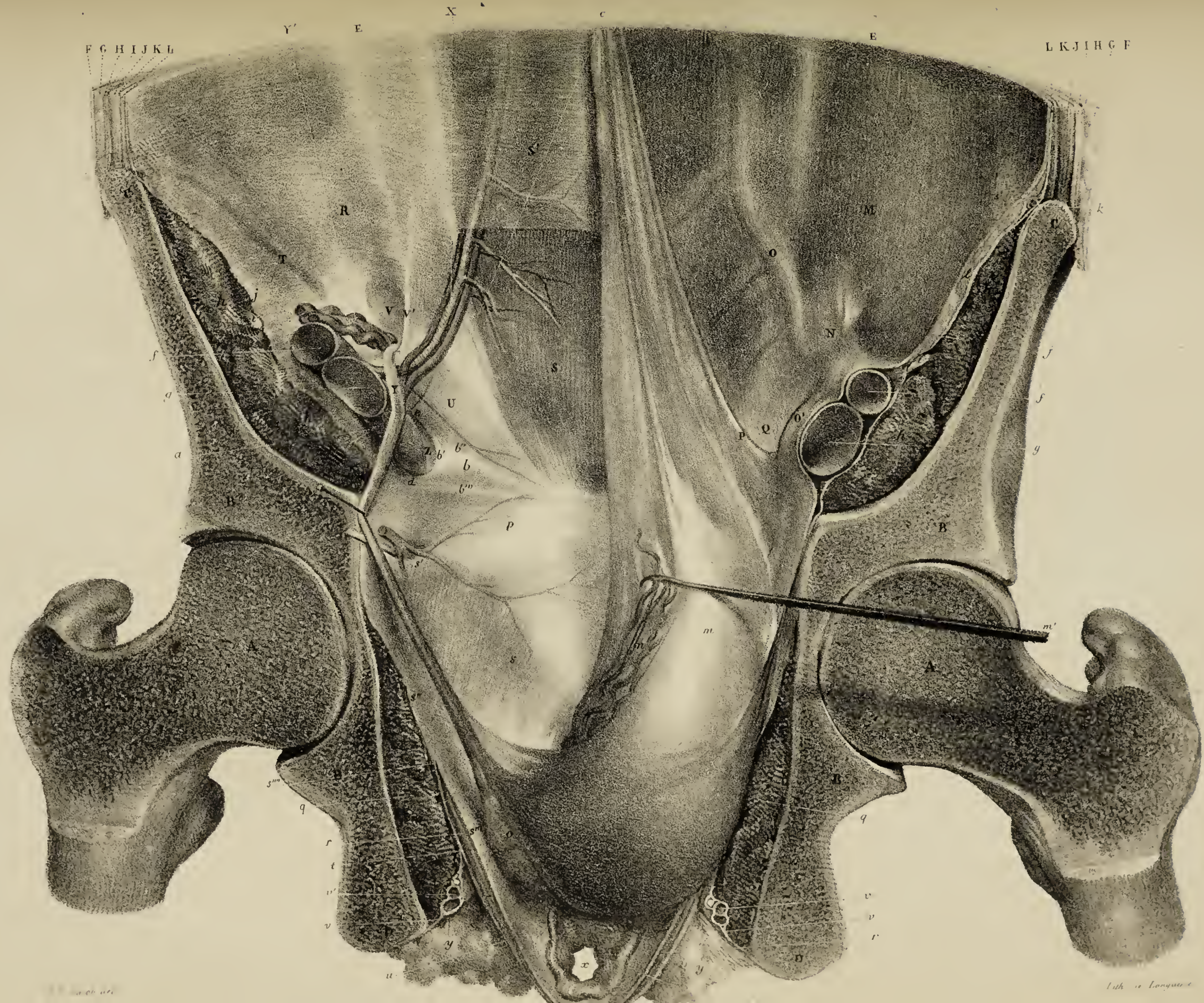
F G H I J K L
Y'
E
X
c
E
L K J I H G F
R
T
V
V'
Y
U
Z
b'
b''
b
b'''
S'
S
M
O
N
P
Q
O'
B
A
p
s
m
m'
s'
s''
s'''
q
r
t
v'
v
y
x
u
D

N H Jacob del.

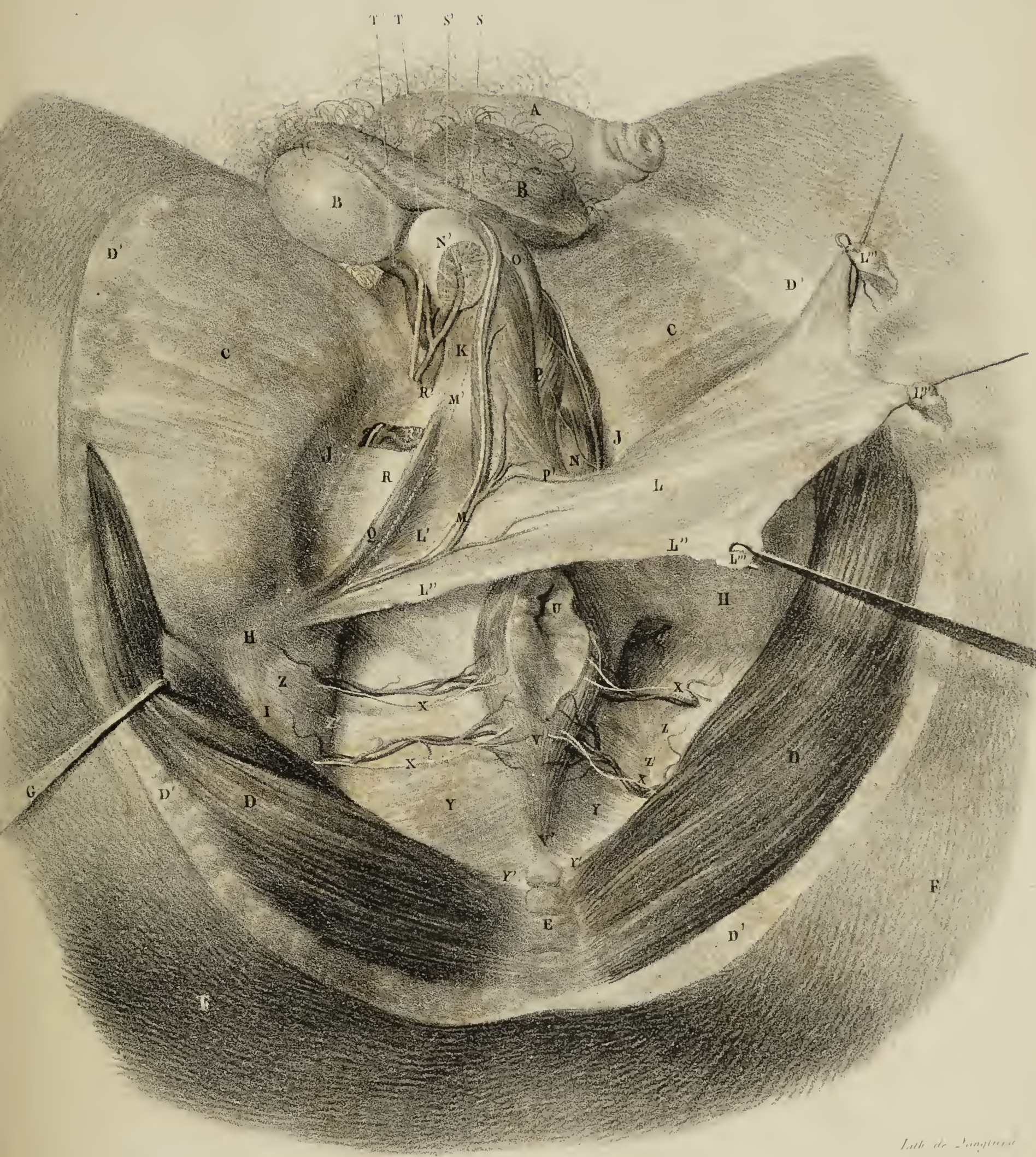

Lith. de Langlumé

V. H. Jacob del.

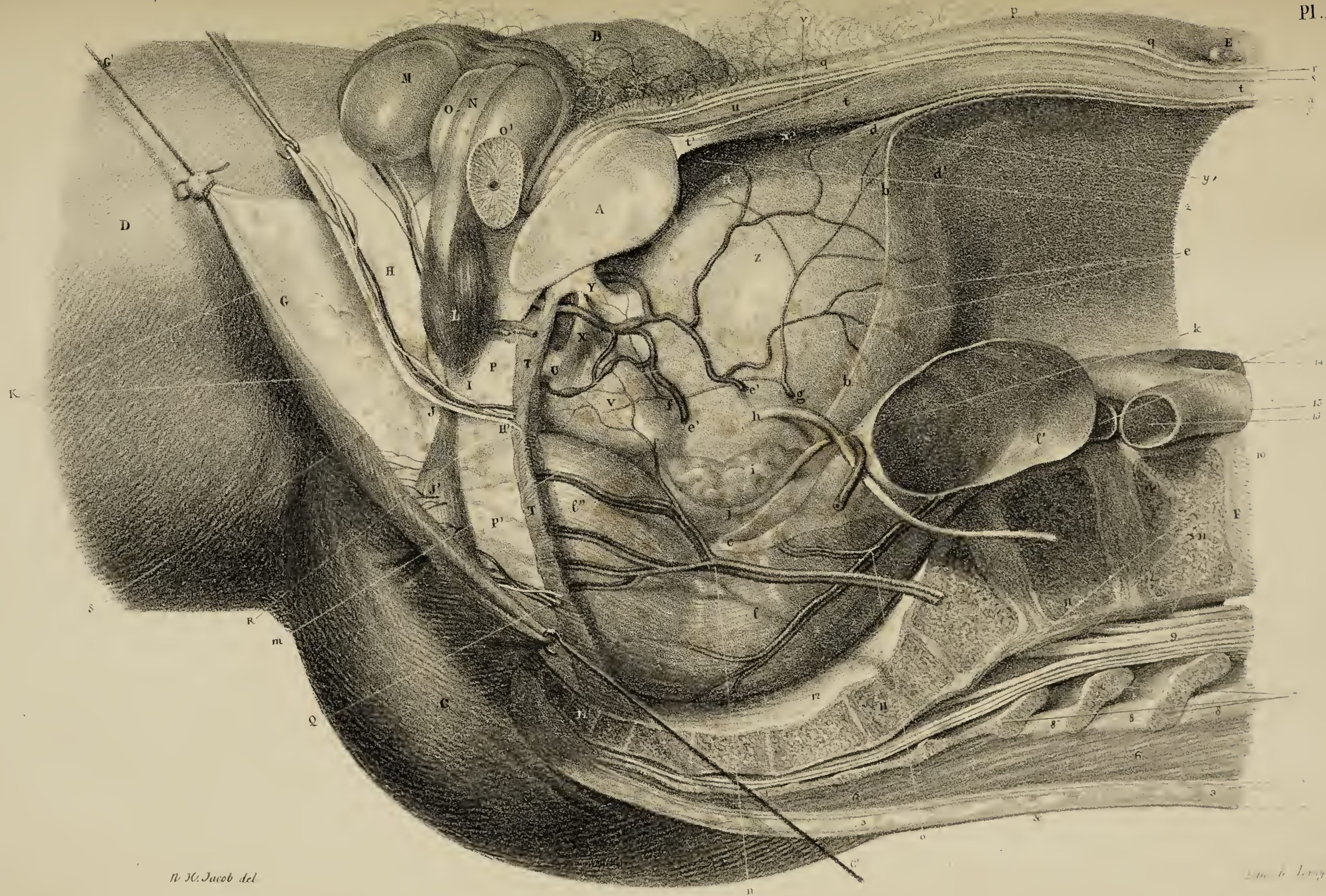
B
M
O
N
O'
A
D
G
H
L
K
P
I
J
J'
P'
T
X
Y
Z
V
E
F
C
R
m
Q
S
G'
p
q
t
u
d
d'
b
e
k
g
h
f
c
r
n
o
x
6
8
9
3
14
15
16
10

N. H. Jacob del.

B
B
A
A
P
P
R
R
C
C
D
E
H
K
L
L
L
L
L
I
I
I
G
G
J
J
J
Q
O
N
M
S

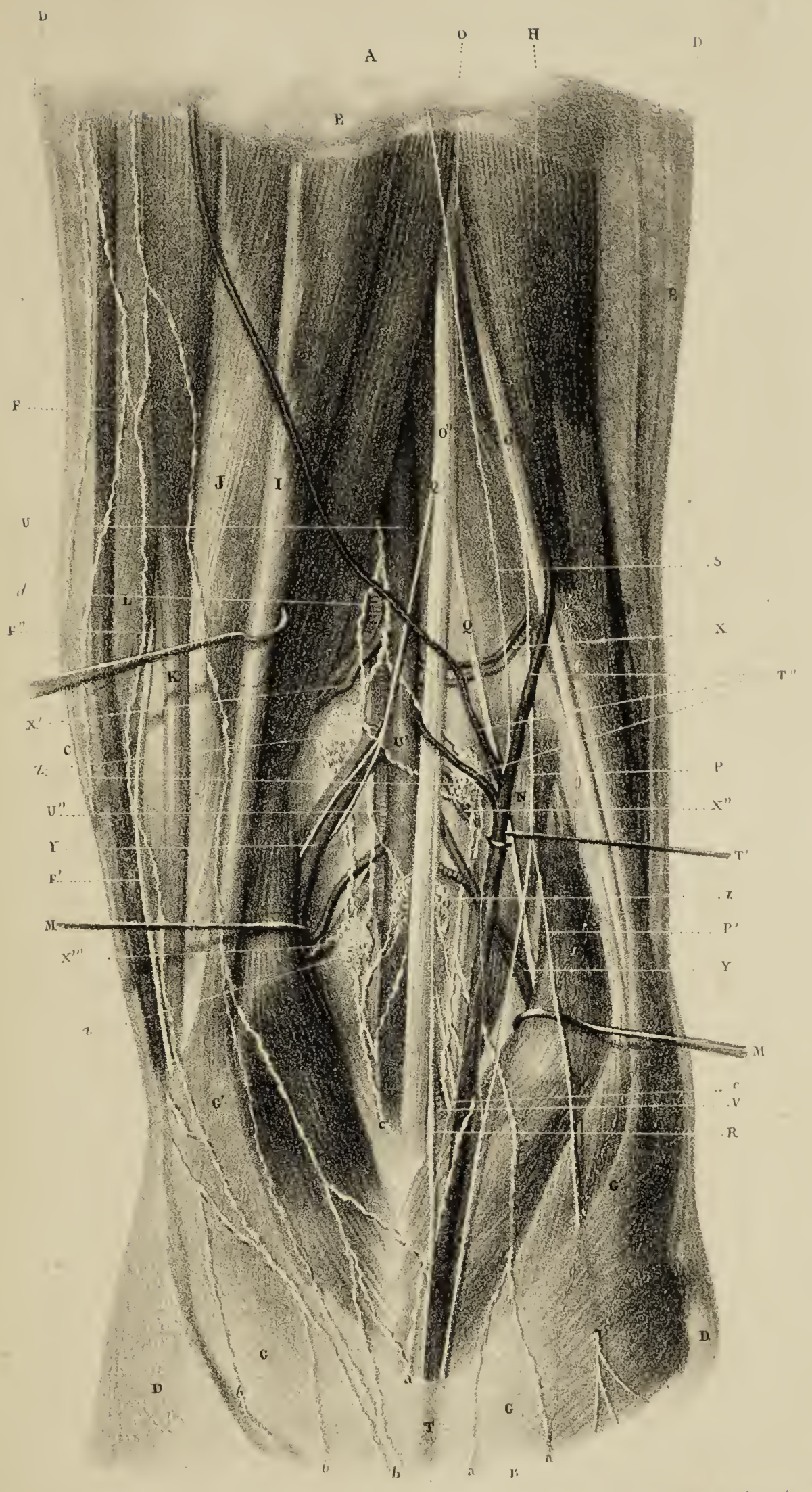

N. H. Jacob del

Langlume